

Kieferorthopädische Geräte: Festsitzende Apparaturen

Arndt Klocke, Bärbel Kahl-Nieke

Nachdem im ersten Teil (siehe November-Heft 2003 Forum Logopädie) bereits auf herausnehmbare kieferorthopädische Apparaturen eingegangen wurde, beschäftigt sich diese Veröffentlichung nun mit der zweiten weit verbreiteten kieferorthopädischen Geräteart, nämlich den festsitzenden Apparaturen. Je nach Indikationsstellung kommt auch hier eine Vielzahl verschiedener Apparaturen zum Einsatz.

oder Gummiligaturen befestigt. Je nach Behandlungsaufgabe kommen verschiedene Drahtlegierungen für Bögen zum Einsatz: Nickel-Titan-Drähte sind sehr elastisch und werden oft in der Anfangsphase der Behandlung eingesetzt. Titan-Molybdän-Drahtbögen weisen eine etwas größere Steifigkeit auf, sind aber gleichzeitig biegsam. Edelstahllegierungen werden wegen ihrer relativ hohen Steifigkeit vor allem in den fortgeschrittenen Behandlungsphasen eingesetzt.

Die Stärke der Multiband-Bracket-Apparatur liegt in der dreidimensionalen Bewegung von Zähnen. Das Zusammenspiel

Multiband-Bracket-Apparatur

Die Multiband-Bracket-Apparatur setzt sich aus drei wesentlichen konfektionierten Elementen zusammen: Brackets, Bänder, Drahtbögen. Brackets (siehe Abb. 1-3) bestehen oft aus Edelstahl, können jedoch auch aus Keramik, Kunststoff oder Titan hergestellt werden. Die Auswahl hängt dabei im Wesentlichen vom Ästhetikempfinden des Patienten ab. Bei Erwachsenen kommt aus diesem Grund zuweilen auch eine auf der Innenseite der Zähne befestigte Bracketapparatur zum Einsatz (Abb. 3).



Abb. 1: Multiband-Bracket-Apparatur mit Stahlbrackets. Der Drahtbogen ist am Bracket durch Gummiligaturen befestigt.

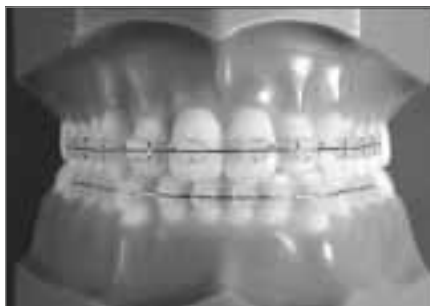


Abb. 2: Multiband-Bracket-Apparatur mit Keramikbrackets: im Oberkiefer wurde der Drahtbogen mit Ligaturendrähten und im Unterkiefer mit durchsichtigen Gummiligaturen befestigt.



**Dr. med. dent.
Arndt Klocke**

hat nach dem Zahnmedizinstudium in Münster seine kieferorthopädische Ausbildung in den USA absolviert und mit dem Facharzt abgeschlossen. Er ist seit 1998 Oberarzt am Universitätsklinikum Hamburg-Eppendorf (UKE).



**Prof. Dr. med. dent.
Bärbel Kahl-Nieke**

ist Direktorin der Poliklinik für Kieferorthopädie des Zentrums für Zahn-, Mund- und Kieferheilkunde des UKE, Autorin des Buchs „Einführung in die Kieferorthopädie“.

4 zeigt einen Drahtbügel, der fest mit den Bändern auf den Molaren verschweißt ist. Diese Art des Transpalatinalbogens dient zur Verankerung der bebänderten Molaren gegen Bewegungen.

Wenn die Seitenzähne insgesamt als Verankerungseinheit eingesetzt werden sollen, bietet sich ein erweiterter Transpalatinalbogen an, wie er in Abbildung 6 dargestellt ist: dieser Gaumenbogen ist sowohl an Molaren als auch an Prämolaren – in diesem Fall adhäsiv – befestigt. Beim Transpalatinalbogen nach Goshgarian (Abb. 5) wird der Gaumenbügel in Schlösser an den Molarenbändern geschoben und kann vom Kieferorthopäden bei Kontrollterminen entfernt und angepasst werden. Dadurch sind neben der Verankerungsaufgabe auch gezielte Zahnbewegungen der Molaren möglich.

Die Nance-Apparatur (Abb. 7) weist zusätzlich zum eigentlichen Gaumenbügel noch

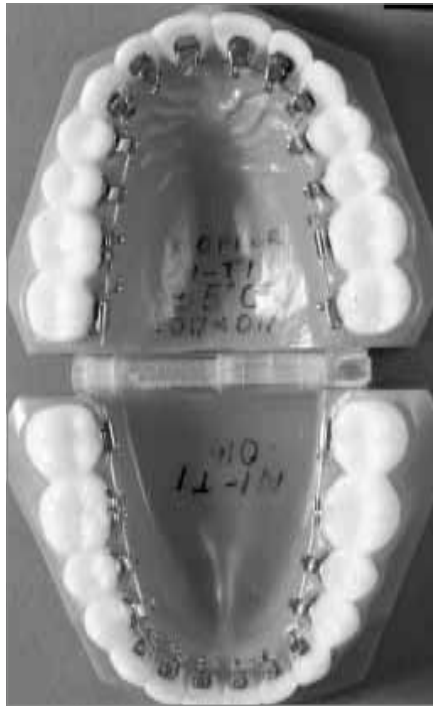

Abb. 3: Multiband-Bracket-Apparatur, von innen auf den Zähnen befestigt

Brackets werden mit Hilfe von Adhäsivklebern am Zahnschmelz befestigt. Im Bereich der Molaren kommen vielfach Bänder zur Anwendung, welche aus Edelstahl hergestellt werden und durch Zemente befestigt werden. Bänder halten Kaukräften im Bereich der Molaren oft besser stand als Brackets und erlauben außerdem die Befestigung von weiteren Hilfselementen, wie zum Beispiel des unten genannten Palatinalbogens (siehe Abb. 4 oder 5). Drahtbögen verbinden die Brackets miteinander und werden im Bracketslot mit Hilfe von so genannten Ligaturendrähten

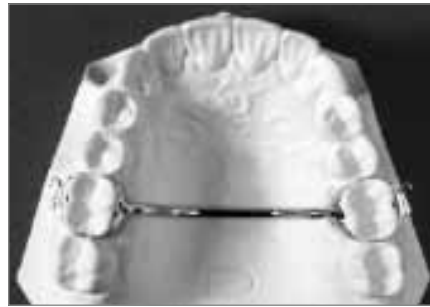

Abb. 4: Transpalatinalbogen, Bügel fest mit den Molarenbändern verschweißt

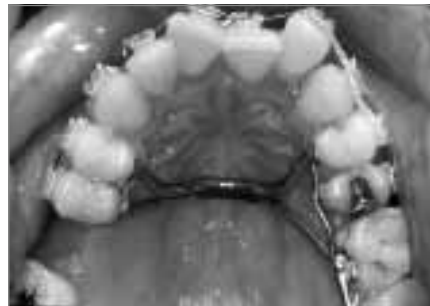

Abb. 6: Erweiterter Transpalatinalbogen zur Verankerung der Seitenzähne

von Bracket und Drahtbogen ermöglicht bei geeigneter Aktivierung vielfältige und sehr gezielte Bewegungsmöglichkeiten der Zähne. Besonderer Wert muss auf eine sorgfältige Mundhygiene des Patienten gelegt werden, da die Apparatur in den meisten Fällen über einen Zeitraum von circa zwei Jahren getragen wird.

Transpalatinalbogen und Modifikationen

Verschiedene Varianten des Transpalatinalbogens kommen zum Einsatz: Abbildung

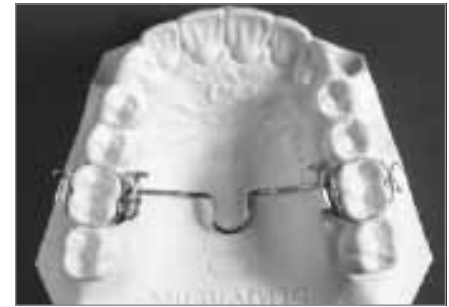

Abb. 5: Transpalatinalbogen nach Goshgarian

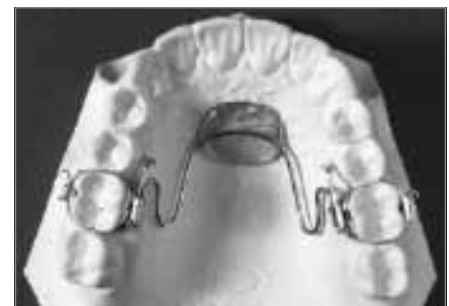

Abb. 7: Nance-Apparatur

eine Abstützung an der Gaumenschleimhaut über eine Kunststoffabdeckung auf. Dies ist von Vorteil, wenn Molaren an einer Vorwärtsbewegung gehindert werden sollen oder die Verankerung durch die Molaren gegen Zahnbewegung verstärkt werden muss.

Lingualbogen

Der Lingualbogen (Abb. 8) erfüllt im Unterkiefer eine ähnliche Funktion wie der Transpalatinalbogen im Oberkiefer. Er gewährleistet die Verankerung gegenüber unerwünschten Zahnbewegungen. Auch

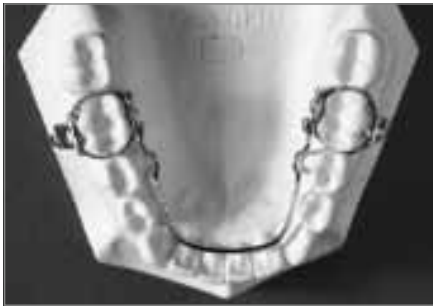

Abb. 8: Lingualbogen

hier ist zwischen einer fest an den Molarenbändern befestigten Variante und einer bei Kontrollterminen herausnehmbaren und adjustierbaren Variante (wie in Abbildung 8 dargestellt) zu unterscheiden.

Expansionsgeräte für den Oberkiefer

Besonders bei Patienten mit gestörtem orofazialen Funktionsmuster sind Defizite in der Breitenentwicklung des Oberkiefers festzustellen. Oft sind Kreuzbiss, Platzmangel im Oberkieferzahnbogen und Seitwärtsverschiebungen des Unterkiefers beim Zubeißen die Folge. Zwei Geräte werden häufig zur Korrektur eingesetzt; Hyrax-Apparatur und Quadhelix.

Die Hyrax-Apparatur (Abb. 9) dient der forcierten Gaumennahterweiterung; innerhalb

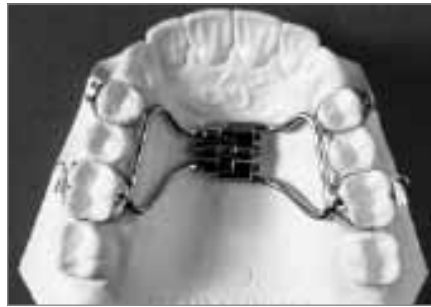

Abb. 9: Hyrax-Apparatur

weniger Wochen wird durch Drehen der Schraube eine orthopädische Erweiterung des Oberkiefers erzielt. Diese Erweiterung muss für circa drei Monate stabilisiert werden, bevor das Gerät entfernt werden kann. Während diese Apparatur zuweilen beim Schlucken und Sprechen vom Patienten als störend empfunden wird, ist die Einsatzdauer von insgesamt circa vier Monaten in Anbetracht der recht dramatischen Therapieeffekte überschaubar.

Die Quadhelix (Abb. 10) dient ebenfalls der Erweiterung des Oberkiefers und kann im Rahmen der kieferorthopädischen Frühbehandlung ähnliche orthopädische Effekte wie die Hyrax-Apparatur erzielen. Mit zunehmendem Alter des Patienten jedoch nimmt die Wirkung auf den Kiefer ab und die Quadhelix bewirkt nur noch die Bewegung von Zähnen.

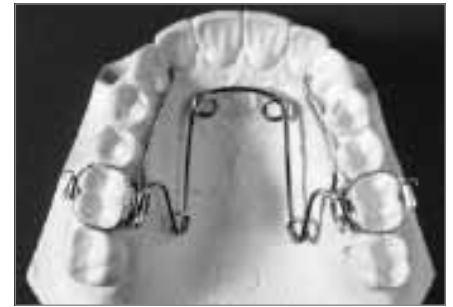

Abb. 10: Quadhelix

Herbst-Apparatur

Beim Patienten mit großer Frontzahnstufe und einer Diskrepanz der Kieferbasen zueinander hat die Herbst-Apparatur in den letzten Jahren an Beliebtheit gewonnen. Ähnlich dem Konstruktionsbiss bei funktionskieferorthopädischen Geräten wird der Unterkiefer durch das Teleskopgestänge in eine weiter vorn liegende Position gebracht. Im Gegensatz zum funktionskieferorthopädischen Gerät steht bei der Herbst-Apparatur die mechanische Stabilisierung dieser neuen Position im Vordergrund. Dazu ist eine stabile Abstützung des Teleskopgestänges an den Ober- und Unterkieferzahnreihen mittels verbundener Bänder und Drahtbögen notwendig (Abb. 11 a-c).

Durch Umbauvorgänge im Bereich des Kiefergelenks, Wachstumshemmung des Oberkiefers und durch Veränderungen der Position der Zähne in Ober- und Unterkiefer wird die Verzahnung korrigiert. Die zunehmende Beliebtheit dieser Apparatur ist neben der relativ schnellen Korrektur großer Diskrepanzen auch darauf zurückzuführen, dass das Gerät im Gegensatz zu herausnehmbaren kieferorthopädischen Apparaturen unabhängig vom Trageeifer des Patienten ist.

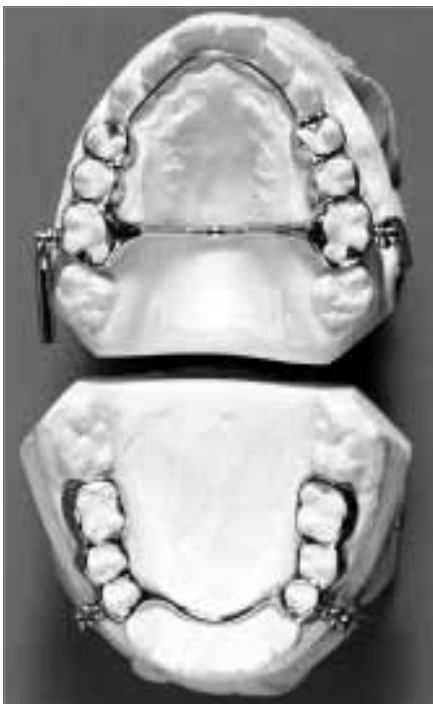

Abb. 11b: Herbstapparatur, Aufsicht auf Ober- und Unterkiefermodell

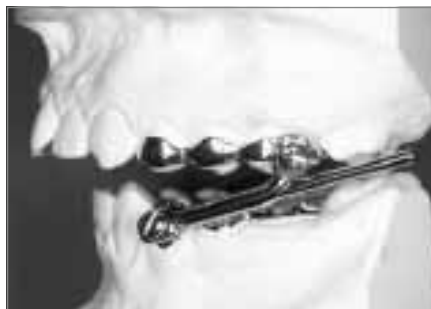

Abb. 11a: Herbstapparatur, Seitenansicht auf Gipsmodell

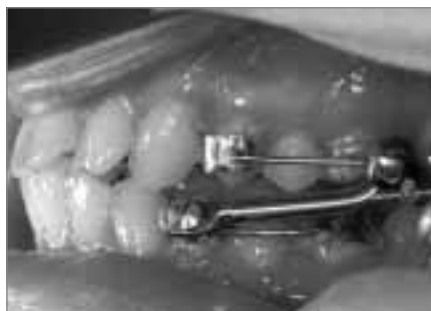

Abb. 11c: Herbstapparatur, Seitenansicht im Mund

Molarendistalisierungsapparaturen

Basierend auf der Nance-Apparatur werden in den letzten Jahren Molarendistalisierungsapparaturen häufig eingesetzt. Sie dienen dazu, zu weit anterior stehende Oberkiefermolaren nach posterior zu bewegen. Über eine Feder sind die zu bewegenden Molaren mit dem Verankerungssegment aus Prämolaren und einer großflächigen Abdeckung der Gaumenschleimhaut verbunden (Abb. 12 a). In Abbildung 12 b ist das Ergebnis einer solchen Molarendistalisation dargestellt. Im nun

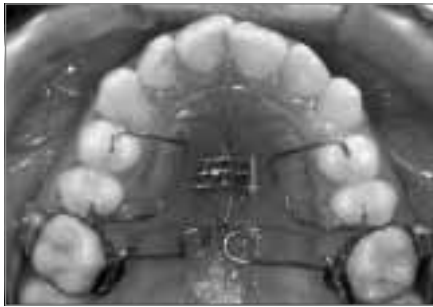

Abb. 12a: Pendulum-Apparatur nach dem Einsetzen

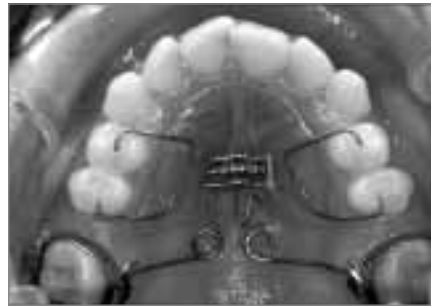

Abb. 12b: Pendulum-Apparatur nach der Molarendistalisierung

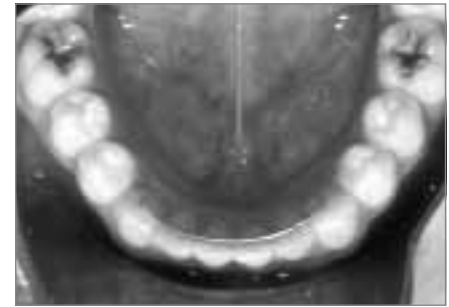


Abb. 13: Retainerdraht im Bereich der Unterkieferfront, nur an den Eckzähnen befestigt

folgenden Schritt werden Prämolaren, Eck- und Schneidezähne nach posterior bewegt.

Retainer

Um eine gerade Stellung der Zähne nach Abschluss der aktiven kieferorthopädischen Behandlung zu gewährleisten, sind geeignete Retentionsgeräte notwendig. Hier eignet sich neben Plattenapparaturen im Bereich der Unterkieferfront vor allem ein von innen auf die Frontzähne geklebter Retainer-Draht. Der Retainer-Draht hat sich besonders in diesem Bereich des Zahnbogens bewährt: Unterkieferfrontzähne zeigen die größte Neigung zu Irregularität

und können so durch einen vom möglicherweise schwankenden Trageeifer des Patienten unabhängigen und „unsichtbaren“ Draht in ihrer Position stabilisiert werden. Verschiedene Drahtarten kommen zum Einsatz: verseilte Stahldrähte werden bevorzugt dann eingesetzt, wenn Klebestellen an jedem Zahn notwendig sind. Der in Abbildung 13 gezeigte runde Stahldraht ist nur an den Eckzähnen mittels Adhäsiv befestigt und somit vom Patienten leichter zu reinigen, bietet aber einen geringeren Schutz vor Zahnrotationen im Bereich der Schneidezähne. Der Retainerdraht kann bei regelmäßiger Kontrolle über mehrere Jahre

im Mund verbleiben.

Korrespondenzanschrift

Dr. Arndt Klocke
Zentrum für Zahn-, Mund- und Kieferkrankheiten
Universitätsklinikum Hamburg-Eppendorf
Poliklinik für Kieferorthopädie
Pavillon O 53, Martinistr. 52
20246 Hamburg
klocke@uke.uni-hamburg.de